第 51 回日本小児外科学会東海北陸地方会
プログラム・抄録集

日　　時　　平成 29 年 12 月 3 日（日）
午前 8 時 55 分～午後 4 時 35 分

会　　場　　石川県文教会館
401・402 会議室

当番施設　　金沢医科大学　小児外科
〒 920-0293 石川県河北郡内灘町大学 1-1
TEL 076-286-2211
FAX 076-286-3305

会　　長　　河野 美幸

交通案内

石川県文教会館

〒920-0918 石川県金沢市尾山町 10-5　　（TEL:076-262-7311）

※金沢駅よりタクシーで 8 分

【バスでのご来館】

金沢駅より香林坊方面行のバスをご利用ください。「南町・尾山神社」下車、徒歩 2 分。

【お車でのご来館】

駐車スペースがございません。お車でのご来館の際は周辺の有料駐車場をご利用ください。

【小松空港からお越しの方】

小松空港より金沢市内経由バスにて「香林坊」下車、所要約 50 分

（「香林坊」より徒歩 10 分）

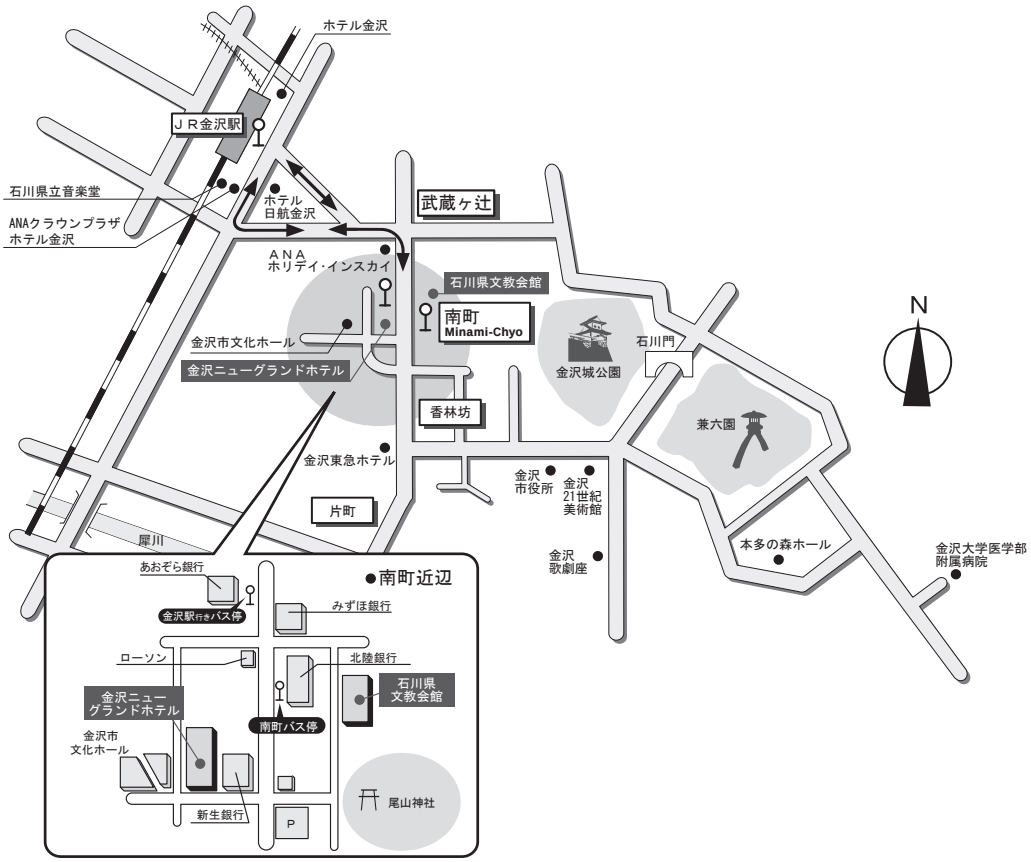

会場案内

会場：石川県文教会館　401・402 会議室

4F

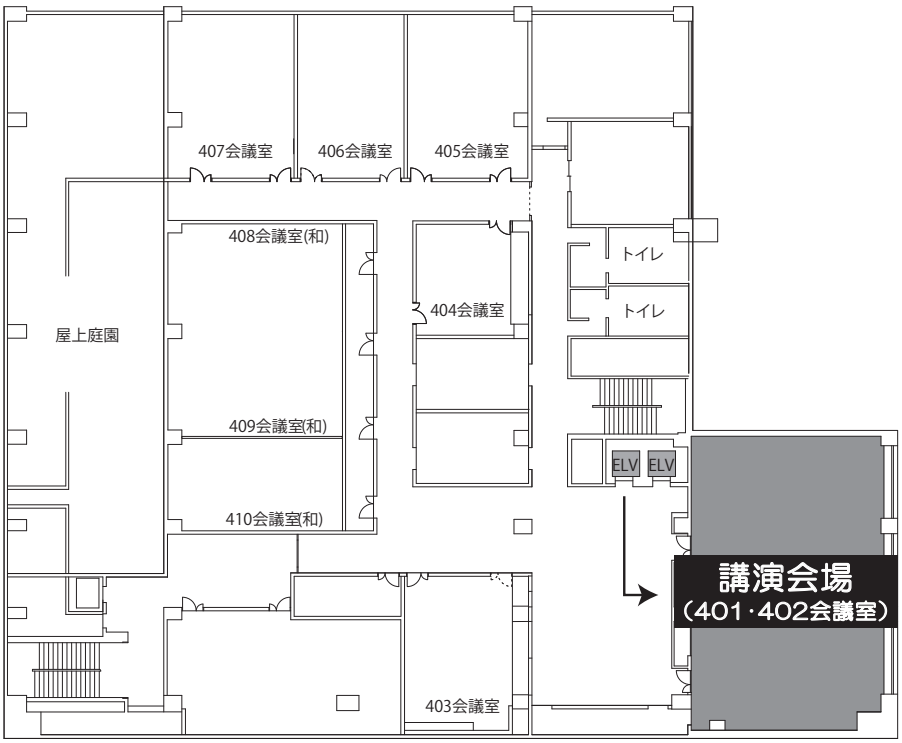

タイムテーブル

12 月 2 日（土）

会場（石川県文教会館　202 会議室）

17：00～18：00　　評議員会

会場（金沢ニューグランドホテル）

18：30～　　全員懇親会

12 月 3 日（日）

会場（石川県文教会館 401・402 会議室）

8：55～ 9：00	開会の辞
9：00～ 9：50	腫瘍
9：50～10：50	食道・横隔膜
11：00～11：40	気道・肺・胸郭
11：50～12：50	ランチョンセミナー
12：50～13：00	会員への報告
13：05～13：20	小児外科医の開業
13：20～14：00	消化管１・新生児
14：10～15：00	消化管２
15：10～15：50	泌尿生殖器
15：50～16：30	肝胆膵脾
16：30～16：35	開会の辞
	次期会長挨拶

ご案内

1. 参加費 1,000 円をいただきます。当日、学会会場受付にてお支払いください。
   （学生・コメディカルの方は不要です。）
2. 発表はすべて口演とします。口演時間は 6 分を厳守してください。討論時間は 4 分です。
3. 発表は PC 発表のみに限らせていただきます。発表のプレゼンテーションファイルはＵＳＢフラッシュメモリーによりお持ちください。「PC 受付」にて動作確認後に返却します。
4. PC 発表における注意事項
   (1) 当方で用意する PC は OS が Windows7、プレゼンテーションソフトは Power Point 2007～2016 です。USB フラッシュメモリーでデータをご用意される場合は、上記の条件での作動を確認してください。バックアップとして、必ず予備データをお持ちください。
   (2) アニメーション機能につきましては、Power Point のバージョンによっては作動しない場合がありますので、Power Point2007～2016 での動作を確認してください。
   (3) ファイル名は「演題番号_演者名_.ppt」としてください。
   例： 06_金沢太郎_.ppt　　※「.ppt」は拡張子（半角英数）
   (4) Macintosh でデータを作成された場合は、ご自身の PC をお持ちください。
   (5) 動画がある場合は、Power Point から作動させるもののみとさせていただきます。動画使用の方は会場で準備した機器にて作動しない場合に備えてご自身の PC をお持ちいただくようお願い致します。
   (6) お持ち込みになるメディアは、あらかじめご自身でウィルスチェックを行ってください。
5. 口演予定時間の 30 分前までに会場前の PC 受付にお越し下さい。
6. 演者は日本小児外科学会東海北陸地方会の会員に限ります。
7. 新入会員者は会場受付で登録し、平成 29 年度会費として金 2,000 円をお納めください。
8. 年会費は一般会員 2,000 円、評議員は 5,000 円です。会場受付にてお納めください。
9. 会期中ランチョンセミナーにて昼食をご用意いたします。
   または、会場周辺の飲食施設をご利用ください。

10. 日本小児外科学会雑誌に投稿するための 2 次抄録を 12 月 31 日までに E-mail の MSWord 添付ファイルにて第 51 回日本小児外科学会東海北陸地方会事務局（pedsurg@kanazawa-med.ac.jp）までお送りください。事務局より受領確認メールを返信いたしますので、返信メールがない場合にはお問い合わせください。ご提出のない場合にはプログラムに掲載されました 1 次抄録をそのまま投稿させて頂きます。

第 51 回日本小児外科学会東海北陸地方会

プログラム

2017 年 12 月 3 日（日）

会場：　石川県文教会館　401・402 会議室

開場　　**8：30**

開会の辞　　**8：55～9：00**

腫瘍　　**9：00～9：50**

座長：酒井清祥　（金沢大学 小児外科）

1. 腸閉塞をきたした小腸カポジ肉腫様血管内皮腫の 1 例
   名古屋市立大学病院　小児外科
   高木大輔、近藤知史

2. 左腎機能の廃絶をきたして発症した後腹膜顆粒細胞腫の 14 歳男児例
   石川県立中央病院 いしかわ総合母子医療センター 小児外科
   福島大、齊藤浩志、廣谷太一、下竹孝志

3. 急性出血後の Solid Pseudopapillary Tumor に対する腹腔鏡下脾動静脈温存膵体尾部切除術
   名古屋大学大学院医学系研究科　小児外科学
   千馬耕亮、内田広夫、田中裕次郎、加藤充純、檜顕成、
   城田千代栄、住田亙、横田一樹、大島一夫、白月遼

4. 小児の卵巣原発巨大粘液性嚢胞性腺腫の 1 例
   藤田保健衛生大学　小児外科
   近藤靖浩、宇賀菜緒子、直江篤樹、渡邉俊介、安井稔博、
   原普二夫、鈴木達也

5. 胸骨縦切開で切除した前縦隔奇形腫の３例

岐阜県総合医療センター　小児外科

加藤禎洋

食道・横隔膜　　9：50～10：50

座長：住田亙　　（名古屋大学 小児外科）

岡田安弘　（富山県立病院 小児外科）

6. Collis-Nissen 噴門形成術の再手術を行った A 型食道閉鎖症の一例

あいち小児保健医療総合センター　小児外科

高須英見、小野靖之、仙石由貴、岡本眞宗

7. C 型食道閉鎖症術後の難治性食道皮膚瘻閉鎖後に生じた食道気管支瘻の１例

富山大学附属病院　第２外科小児外科[1)]、第１内科[2)]、感染症科[3)]

廣川慎一郎[1)]、藤井努[1)]、本間宗浩[2)]、明元祐司[2)]、北村直也[2)]、

芳村直樹[2)]、山本善裕[3)]

8. VACTERL 連合に合併し、食道憩室との鑑別に難渋した食道重複症の１例

あいち小児保健医療総合センター　小児外科

岡本眞宗、小野靖之、高須英見、仙石由貴

9. 横隔膜弛緩症によって胃軸捻転を発症した１例

名古屋大学大学院　小児外科学

住田亙、内田広夫、田中裕次郎、加藤充純、檜顕成、城田千代栄、

横田一樹、大島一夫、白月遼、千馬耕亮

10. 胸骨後ヘルニアに合併した肝鎌状間膜裂孔ヘルニアの１例

あいち小児保健医療総合センター　小児外科

仙石由貴、高須英見、小野靖之、岡本眞宗

11. 偶発的に診断された全胃滑脱型食道裂孔ヘルニアの１例

安城更生病院小児外科[1)]、名古屋大学大学院医学系研究科小児外科学[2)]

福山貴大[1)]、牧田智[1)]、狩野陽子[1)]、内田広夫[2)]、平松聖史[1)]

気道・肺・胸郭　　11：00～11：40

座長：矢本真也　（静岡県立こども病院）

12. 漏斗胸に対する保存的治療：当科におけるバキュームベル療法の治療経験

福井県立病院　小児外科

石川暢己、中林和庸、安部孝俊、服部昌和

13. 喉頭気管食道裂に対する喉頭顕微鏡下手術

静岡県立こども病院　小児外科

福本弘二、矢本真也、高橋俊明、関岡明憲、野村明芳、大山慧、山田豊、漆原直人

14. 先天性気管支閉鎖症の１例

名古屋市立西部医療センター　小児外科[1)]、呼吸器外科[2)]

佐藤陽子[1)]、幸大輔[2)]、中前勝視[2)]、榊原堅式[1)]

15. 出生前診断された肺葉性肺気腫に対する胸腔鏡下右上葉切除

愛知医科大学 小児外科

金子健一朗、加藤翔子

ランチョンセミナー　11：50～12：50

司会：金子健一朗　（愛知医科大学 小児外科）

大人の呼吸器外科手術からの教訓と pitfall

金沢医科大学 呼吸器外科

浦本秀隆

会員への報告　　12：50～13：00

小児外科医の開業　13：05～13：20

座長：北谷秀樹　（北谷クリニック）

16. 小児外科開業３年、これまでとこれから
　　オーシャンキッズクリニック
　　日比将人

消化管１・新生児　　13：20～14：00

座長：鴻村寿　（長良医療センター　小児外科）

17. 腸管重複症に類似した消化管奇形の１例
　　富山県立中央病院　小児外科
　　中島秀明、山崎徹、岡田安弘

18. 先天性心疾患と壊死性腸炎に対し同時手術を施行した 13trisomy の１例
　　金沢医科大学　小児外科
　　木戸美織、中村清邦、城之前翼、里見美和、桑原強、安井良僚、河野美幸

19. 新生児期にメッケル憩室穿孔による腹腔内膿瘍を認めた一例
　　三重大学　消化管・小児外科
　　長野由佳、井上幹大、松下航平、小池勇樹、内田恵一、楠正人

20. 新生児早期に盲腸穿孔をきたし穿孔部を外瘻とし管理した Hirschsprung 病の１例
　　藤田保健衛生大学病院　小児外科 [1]、
　　藤田保健衛生大学坂文種報徳會病院　小児外科 [2]
　　直江篤樹 [1]、宇賀菜緒子 [1]、近藤靖浩 [1]、渡邉俊介 [1]、安井稔博 [1]、
　　原普二夫 [1]、冨重博一 [2]、鈴木達也 [1]

消化管２　　14：10～15：00

座長：井上幹大（三重大学　消化管・小児外科）

下竹孝志（石川県立中央病院いしかわ総合母子医療センター小児外科）

21. 後腹膜腫瘤で発見された十二指腸重複腸管の１例

安城更生病院 小児外科[1)]　名古屋大学大学院医学系研究科 小児外科[2)]

狩野陽子[1)]、牧田智[1)]、福山貴大[1)]、内田広夫[2)]、平松聖史[1)]

22. 小児結腸憩室炎の４例

富山県立中央病院　小児外科

山崎徹、岡田安弘、中島秀明

23. 敗血症を繰り返した下行結腸狭窄を伴う乳児期発症炎症性腸疾患の一例

三重大学医学部 消化管・小児外科[1)]、あいち小児保健医療総合センター[2)]

松下航平[1)]、井上幹大[1)]、長野由佳[1)]、小池勇樹[1)]、荒木俊光[1)]、

内田恵一[1)]、阿部直紀[2)]、岩田直美[2)]、楠正人[1)]

24. 保存的治療で軽快した特発性大網捻転症の一例

名古屋大学大学院医学系研究科小児外科学[1)]、JCHO 中京病院小児外科[2)]

JCHO 中京病院 小児科[3)]、JCHO 中京病院 外科[4)]

横田一樹[1) 2)]、内田広夫[1)]、田中裕次郎[1)]、田井中貴久[1)]、檜顕成[1)]、

住田亙[1)]、城田千代栄[1)]、加藤充純[1)]、大島一夫[1)]、白月遼[1)]、

千馬耕亮[1)]、柴田雄介[3)]、加藤哲郎[4)]

25. 感染性心内膜炎を発症し在宅 IVH の再開を迷っている CIIPS の１例

愛知県コロニー中央病院小児外科

新美教弘、加藤純爾、田中修一、毛利純子

26. 小児内鼠径ヘルニアの１例

聖隷浜松病院 小児外科

今泉孝章、宮﨑栄治

泌尿生殖器　　15：10～15：50

座長：吉野薫（あいち小児保健医療総合センター　泌尿器科）

27. 1 歳女児の子宮捻転の 1 例

長良医療センター　小児外科

鴻村寿、安田邦彦、水津博

28. 卵管捻転をきたし腹腔鏡下手術を施行した傍卵管嚢腫の 1 例

静岡県立こども病院 小児外科

山田豊、関岡明憲、野村明芳、仲谷健吾、高橋俊明、矢本真也、福本弘二、漆原直人

29. ペースト注入療法から 1 年以上経て発症した尿路感染の 2 例

金沢医科大学 小児外科

中村清邦、木戸美織、城之前翼、里見美和、桑原強、安井良僚、河野美幸

30. 尿道狭窄により排尿管理を要したプルンベリー症候群の 2 例

あいち小児保健医療総合センター 泌尿器科

鈴木裕子、久松英治、上原央久、吉野薫

肝胆膵脾　　15：50～16：30

座長：安井稔博　（藤田保健衛生大学小児外科）

31. 膵胆管合流異常症術後に再建挙上空腸の機能不全に伴う胆管炎，肝障害を呈した 1 例

静岡県立こども病院 小児外科

野村明芳、福本弘二、矢本真也、高橋俊明、仲谷健吾、関岡明憲、山田豊、漆原直人

32. 藤田保健衛生大学における生体肝移植術の治療成績

藤田保健衛生大学 小児外科

安井稔博、近藤靖浩、宇賀菜緒子、直江篤樹、渡邉俊介、原普二夫、鈴木達也

33. 腹腔鏡下肝切除術の手技と工夫

金沢大学附属病院 小児外科

酒井清祥、野村皓三

34. 不正性器出血を主訴に来院した外傷性脾損傷の 9 歳女児例

石川県立中央病院 いしかわ総合母子医療センター 小児外科

廣谷太一、齊藤浩志、福島大、下竹孝志

閉会の辞・次期会長挨拶　　16：30～16：35

ランチョンセミナー

『大人の呼吸器外科手術からの教訓と pitfall』

金沢医科大学呼吸器外科

浦本秀隆

司会: 金子健一朗　愛知医科大学小児外科

共催：ジョンソン・エンド・ジョンソン株式会社

経歴

産業医科大学医学部医学科　1994 年(平成 6 年) 卒業

産業医科大学病院 第 2 外科 、国立東京第二病院（現､国立東京医療センター)、健愛記念病院、北九州市立医療センターにて臨床実績を積み、Sweden 王国 Gothenburg University に留学

平成 16 年 4 月：産業医科大学病院 第 2 外科 助手に採用

平成 21 年 4 月：産業医科大学医学部第 2 外科 講師

平成 25 年 10 月：産業医科大学医学部第 2 外科学准教授 兼 病院呼吸器・胸部外科診療副科長

平成 26 年 6 月：埼玉県立がんセンター 胸部外科 科長 兼 部長

平成 28 年 4 月：金沢医科大学　呼吸器外科学教授（講座主任）　現在に至る

大人の呼吸器外科手術からの教訓と pitfall

大人の呼吸器外科手術の対象疾患は肺癌、転移性肺腫瘍、気胸、縦隔腫瘍、胸膜中皮腫などである。一方、小児のそれらは漏斗胸、気道狭窄、嚢胞性肺疾患、肺分画症、横隔膜ヘルニアなどであり、大きく異なる。しかし、胸腔内解剖や手術の戦略は重なる箇所も多い。実は肺血管の anomaly は多く、壁が薄い上に、破綻すればその流量が多いため、瞬時にして修羅場と化す。したがって、その扱いに慎重にならざるを得ない。万が一、一旦、出血し、止血を試みて失敗すれば(つまり second injury を来せば)、大出血に繋がる。にもかかわらず、時代は低侵襲を望み、Approach も変遷している（開胸→HYBRID→完全胸腔鏡(TS) or RATS)。本会では、手術を安全に遂行するための準備（画像診断を駆使した立体的な解剖の把握、sealing device や stapler の進化、剥離時の注意点や止血方法の pitfall)に関して報告し、会員の皆さんと小児の手術への応用に考えてみたい。

1.　腸閉塞をきたした小腸カポジ肉腫様血管内皮腫の 1 例

名古屋市立大学病院　小児外科

高木大輔、近藤知史

　症例は生後 6 か月の女児。繰り返す嘔吐を主訴に当院紹介となった。造影 CT にて小腸に限局性の造影効果および口側の腸管拡張を認め、小腸イレウスの診断にて緊急手術を施行した。小腸に約 5cm の器質的狭窄部を認め、同部を切除した。近傍の腸間膜は肥厚して異常な血管が多数存在していたが、広範に切除することは避け、狭窄腸管とその腸間膜部分に切除を限定した。術後経過は良好で 11 日目に退院となった。その後に Kaposiform hemangioendothelioma of small intestin と病理診断され、腸間膜切離断端は陽性であった。追加治療について検討し、術後 36 日目に造影 CT を施行したが、その時点で明らかな病変を認めなかったため、注意深く経過観察する方針とした。現在、術後 1 年が経過したが元気に外来通院中である。

2. 左腎機能の廃絶をきたして発症した後腹膜顆粒細胞腫の 14 歳男児例

石川県立中央病院 いしかわ総合母子医療センター 小児外科

福島大、齊藤浩志、廣谷太一、下竹孝志

症例は 14 歳男児。腹痛・下痢・食思不振を主訴に近医（泌尿器科）を受診し、左水腎症が認められ当科を紹介受診した。腹部エコーにて左骨盤腔内に腫瘍が描出されたため腹部 CT を施行したところ、左膀胱壁に隣接した膀胱尿管移行部～傍尿道括約筋領域に 55×47×46 ㎜大の内部均一、平滑な腫瘤が確認された。MRI では、内部信号均一な T1WI で等信号、T2WI で低信号、造影にて漸増性の均一な造影効果を示す腫瘤性病変として認めた。左尿路系は完全閉塞をきたしており、左腎の著明な菲薄化を伴って左腎機能は廃絶していた。左後腹膜間葉系腫瘍と診断し腫瘍全摘術を施行した。術後経過は順調で排尿機能障害や再発の徴候なく学校生活に復した。病理組織所見は後腹膜原発顆粒細胞腫であった。

3. 急性出血後の Solid Pseudopapillary Tumor に対する腹腔鏡下脾動静脈温存膵体尾部切除術

名古屋大学大学院医学系研究科　小児外科学

千馬耕亮、内田広夫、田中裕次郎、加藤充純、檜顕成、城田千代栄、住田亙、横田一樹、大島一夫、白月遼

膵 solid pseudopapillary tumor（以下，SPT）は若年女性に好発する比較的稀な腫瘍である．今回我々は男児膵体尾部に発生した SPT に対して腹腔鏡下膵体尾部切除を施行したので報告する．
【症例】9 歳，男児．腹痛で近医受診し，精査の結果膵体尾部に腫瘍を認めたため転院搬送となった．CT では 60mm 大の境界明瞭，内部不均一な腫瘤を膵尾部に認め，周辺に液体貯留を認めた．各種腫瘍マーカーは陰性であり，PET-CT で明らかな転移を認めず，膵 SPT とそれに伴う出血と診断し，腹腔鏡下脾動静脈温存膵体尾部切除術を施行した．術中脾静脈からの剥離の際に易出血性が見られ，ソフト凝固を用いて止血を行いながら手術を施行した．術後 CT では脾静脈に血栓が見られたが，臨床経過は特に問題なく術後 10 日目に退院した.腫瘍は病理学的にも SPT と確定診断された．
炎症を伴った膵 SPT では血管系との剥離が困難なことが予想され，ソフト凝固の準備や Warshaw 法なども含めた術式も考慮しつつ手術を行うべきと考えられた．

4. 小児の卵巣原発巨大粘液性嚢胞性腺腫の 1 例

藤田保健衛生大学　小児外科

近藤靖浩、宇賀菜緒子、直江篤樹、渡邉俊介、安井稔博、原普二夫、鈴木達也

症例は 13 歳、女児。腹部膨満にて近医受診し US で腹部腫瘤指摘され当院に紹介された。腫瘍マーカーは CA125 が 42.2 と軽度上昇を認め、CT と MRI にて肝下面から骨盤底まで広がる巨大な多房性の嚢胞状腫瘍をみとめ卵巣原発腫瘍が疑われ手術を行った。恥骨上横切開にて開腹すると緊満した嚢胞性腫瘍を認め、内容液を吸引し容積を縮小させながら少しずつ引き出してきたが隔壁のある交通のない多房性嚢胞であり創外へ引き出すのに難渋した。確認すると右卵巣由来の腫瘍であったが、正常卵巣は確認できず右付属器摘出術を行った。病理組織検査では右卵巣の mucinous cyst adenoma であった。術後に Clostridium difficile 関連腸炎を発症し加療を行い、術後 9 日目に退院となった。小児には比較的まれな巨大な卵巣粘液性嚢胞腺腫の 1 例を経験したので報告する。

5. 胸骨縦切開で切除した前縦隔奇形腫の３例

岐阜県総合医療センター　小児外科

加藤禎洋

　奇形腫は仙尾部、性腺とともに前縦隔に好発するが、巨大なものを短期間に３例経験したためこれを報告する。症例１：１歳女児。ＲＳウィルス感染時のＢＸ－ｐで異常陰影を発見、ＣＴで前縦隔奇形腫と診断され、当院紹介となった。右胸腔の大部分を占めるものであったが待機的に切除した。症例２：１０ヶ月女児。１ヶ月前から咳が持続し喘鳴も現れたため当院救急外来を受診した。胸部ＣＴで右胸腔に脂肪成分を含む腫瘍があり、胸水を思わせる像も認めた。気管は左方に変位し、右肺は背側に圧排され気管支のみ判別可能であった。穿刺ドレナージし３００ｍｌを排除し、２週間後腫瘍を切除した。ドレーンは腫瘍内に留置されていた。症例３：１歳男児。３８℃台の発熱が続き当院救急外来受診。ＣＴで右胸部の奇形腫と胸水を認めた。抗生剤治療を行った後、腫瘍を切除した。【考察】全例胸骨縦切開により切除可能であったが、適宜腫瘍内容のドレナージ、感染制御が必要と思われた。

6. Collis-Nissen 噴門形成術の再手術を行った A 型食道閉鎖症の一例

あいち小児保健医療総合センター　小児外科

高須英見、小野靖之、仙石由貴、岡本眞宗

14 歳女児。
A 型食道閉鎖症に対し、日齢 3 胃瘻造設術。日齢 75 食道吻合と Collis-Nissen 法による噴門形成術を施行（前医）。6 歳～胃液の口腔内逆流や血性嘔吐など GER 症状が徐々に悪化。造影検査では wrap が外れており、内視鏡検査では逆流性食道炎(LA 分類 GradeB)を認め、24h 食道 pH モニタ検査 31.4%であった。PPI 内服等で改善がなく、14 歳時に再噴門形成術を施行。既存の Collis 形成胃管に胃穹窿部を巻き付け、Collis-Nissen 法を完成させた。
食道閉鎖術後の長期経過中、食道炎が 25-90%、上皮異形成が 0-12%に認められ、癌化も懸念される。定期的な内視鏡的評価に基づく適切な治療、消化器科への確実なトランジションが必須である。

7. C型食道閉鎖症術後の難治性食道皮膚瘻閉鎖後に生じた食道気管支瘻の１例

富山大学附属病院　第２外科小児外科　廣川慎一郎、藤井努
同　第１外科　本間宗浩、明元祐司、北村直也、芳村直樹
同　感染症科　山本善裕

食道手術後の難治性瘻孔に対する処置として、瘻孔閉鎖術のほか内視鏡下硬化療法、クリッピング、瘻孔充填術などが報告されている。今回胸腔鏡下瘻孔閉鎖術が有効であった食道気管支瘻症例を経験したので報告する。
症例は12歳女児。主訴は慢性咳嗽。出生後C型食道閉鎖症と診断。食道閉鎖根治術後狭窄, TEFの再開通あり再手術。術後に難治性胸腔内食道皮膚瘻となり4ヶ月後に閉鎖した。以後食道の憩室状瘻孔遺残部と胸膜炎の経過観察中であった。１１年後の３月咳嗽を契機に左気胸となり、胸部精査にて右気管支、食道と交通する嚢胞を認め、肺真菌症が疑われ、気管支鏡、食道内視鏡検査にて食道気管支瘻と診断された。癒着など直達手術は困難と判断し、胸腔鏡下右食道気管支瘻閉鎖術を施行した。術後咳嗽は軽快し経口摂取は良好で経過観察中である。

8. VACTERL連合に合併し、食道憩室との鑑別に難渋した食道重複症の１例

あいち小児保健医療総合センター　小児外科

岡本眞宗、小野靖之、高須英見、仙石由貴

1歳2か月女児。生後C型食道閉鎖症、鎖肛、両大血管右室起始症、喉頭軟化症を認め、前医で腹部食道バンディング後に胸部食道吻合術、胃瘻造設、人工肛門造設術、Glenn手術、気管切開術を施行後、当院へ転院した。転院後、頻回の嘔吐を認めたため上部消化管造影検査を施行し、高度の胃食道逆流症と、胸部下部食道に10mm×14mm大の食道憩室を有すると診断した。開腹下にNissen噴門形成術、食道憩室切除術を施行し、術後経過は良好で、症状の再燃は認めていない。切除標本は病理で異所性胃、膵組織を認めたことから、術後の影響による食道憩室ではなく、先天性のものと考えられた。また、組織学的にはLaddらの消化管重複症の定義を満たすため、食道重複症と診断した。食道の消化管重複症は比較的稀であり、ここに報告する。

9. 横隔膜弛緩症によって胃軸捻転を発症した１例

名古屋大学大学院　小児外科学

住田亙、内田広夫、田中裕次郎、加藤充純、檜顕成、城田千代栄、横田一樹、
大島一夫、白月遼、千馬耕亮

症例は 11 か月女児。RS ウイルス肺炎で入院した際の胸部単純 X 線写真で左胸部に消化管ガス像を認めた。腹痛、嘔吐などの消化器症状を認めなかった。上部消化管造影で、胃軸捻転を認めたため、経鼻胃管を留置し絶食とした。生後 3 か月時に撮影した胸部単純 X 線写真では明らかな異常を認めなかったため、捻転の原因について、横隔膜弛緩症と遅発性横隔膜ヘルニアとの診断に苦慮した。消化器症状を認めないため、呼吸器症状が消失した後、胸腔鏡下根治術を施行した。横隔膜は明らかな rim を認めず全体に弛緩しており、横隔膜弛緩症と診断し、縫縮した。縫縮で胃軸捻転が解除されたため、固定術は施行しなかった。術後経過は良好で再発を認めていない。
横隔膜の異常に伴う胃軸捻転はまれで、横隔膜の修復後の胃固定の必要性は一定の見解がない。胸腔鏡で横隔膜弛緩症を修復したのみで、術後胃軸捻転が発生していない症例を経験したので報告する。

10. 胸骨後ヘルニアに合併した肝鎌状間膜裂孔ヘルニアの１例

あいち小児保健医療総合センター　小児外科

仙石由貴、高須英見、小野靖之、岡本眞宗

症例は２歳５か月の女児。頭蓋骨癒合症の治療中であった。胸部 X-p で横隔膜ヘルニアを認め、当科コンサルトとなり、胸骨後ヘルニアと診断した。頚椎亜脱臼に対する手術が必要で、腹部は無症状であったため、頚椎の治療を優先した。頚椎固定術後 2 週間目に腹痛、嘔吐が出現した。胸骨後ヘルニアの嵌頓を疑い腹腔鏡下に緊急手術を行った。胸骨後ヘルニアへの脱出腸管に嵌頓はなかったが、肝鎌状間膜に小孔があり、回腸が嵌頓していた。嵌頓を解除し、胸骨後ヘルニアはラパヘルクロージャーを用い閉鎖し、肝鎌状間膜裂孔は縫合閉鎖した。術後経過は良好である。
胸骨後ヘルニアは比較的嵌頓しやすいといわれ、術前に肝鎌状間膜裂孔ヘルニアを指摘することが困難であった。鎌状間膜ヘルニアもまた稀な病態で文献的考察を加えて報告する。

11. 偶発的に診断された全胃滑脱型食道裂孔ヘルニアの 1 例

安城更生病院 小児外科[1)]、名古屋大学大学院医学系研究科小児外科学[2)]

福山貴大[1)]、牧田智[1)]、狩野陽子[1)]、内田広夫[2)]、平松聖史[1)]

症例は 5 歳 6 ヵ月，女児．肺炎に罹患した際に撮影した胸部レントゲン検査で右下肺野に嚢胞状陰影を指摘され紹介となった．自覚症状は認めなかった．CT で食道裂孔より胃全体の脱出を認め，全胃滑脱型食道裂孔ヘルニアと診断した．上部消化管造影検査では胃から十二指腸への通過は緩慢で，短食道は否定的だった．無症状ではあったが全胃滑脱型であり，捻転や肺圧迫のリスクがあったため，腹腔鏡下食道裂孔縫縮術と Nissen 噴門形成術を施行した．5mm ポートと 3 本と，2mm と 3mm 鉗子を 1 本ずつ stub で挿入して行った．術後翌日より経口摂取を開始し，合併症なく術後第 6 病日に退院となった．術後 1 年経過しているが再発所見は認めていない．

12. 漏斗胸に対する保存的治療：当科におけるバキュームベル療法の治療経験

福井県立病院　小児外科

石川暢己、中林和庸、安部孝俊、服部昌和

当科では漏斗胸に対して、2014 年より保存的治療であるバキュームベル（Vacuum Bell、以下 VB）療法を導入したので、その治療成績を報告する。
対象は VB 療法を開始した 10 例のうち早期に断念した 3 例を除く 7 例である。性別は男児 6 例、女児 1 例で、年齢は 5 歳から 8 歳であった。VB の装着は朝夕 2 回で 1 回 15-30 分を推奨したが、実際の装着回数や時間にはばらつきが多かった。追跡期間は 7 ヶ月から 3 年 3 ヶ月の平均 1 年 8 ヶ月、治療前の胸骨最陥凹は 14mm～25mm（平均 18mm）、治療後は 5～19mm（平均 13.3mm）であった。症例は少ないものの、装着を推奨通りに行っている児ほど陥凹の改善がよい傾向があった。施行中に皮膚炎や水疱形成などの合併症は認めなかった。
VB 療法は陥凹の改善には効果があり、年少児には導入しやすい有用な治療法と考えられる。

13. 喉頭気管食道裂に対する喉頭顕微鏡下手術

静岡県立こども病院　小児外科

福本弘二、矢本真也、高橋俊明、関岡明憲、野村明芳、大山慧、山田豊、漆原直人

2009年から当院で喉頭気管食道裂に対し喉頭顕微鏡下隔壁形成術を行ったのは12例。Benjamin and Inglesによる分類で、I型10例II型1例III型1例とI型が大半を占めていた。気管切開が既におかれていたのは 3 例で、9 例は経口挿管下に手術を行った。手術は、縫合面の粘膜を薄く切除し、4-0PDSにて1層の結節縫合を行った。披裂喉頭蓋ヒダの短縮による喉頭狭窄の合併が 6 例で認められ、隔壁形成術と同時に狭窄解除を行なった。III型の1例では声門下狭窄と披裂軟骨脱臼を合併しており、隔壁形成と同時に披裂軟骨の一部を切除し、現在は声門下狭窄の手術待機中である。これら12例で、術後合併症は認められなかった。喉頭顕微鏡下手術は低侵襲で、喉頭の形態を自然な形に整えられることも利点と考えられた。

14. 先天性気管支閉鎖症の1例

名古屋市立西部医療センター　小児外科[1)]・呼吸器外科[2)]

佐藤陽子[1)]、幸大輔[2)]、中前勝視[2)]、榊原堅式[1)]

症例は14歳の男児。主訴は胸痛、発熱。1週間前より左胸痛が出現、2日前より発熱、さらに咳嗽も出現したため、近医を受診。肺炎が疑われ、当院小児科紹介受診となった。精査の胸部CTで、左S3末梢でB3の閉塞所見と25X23X70mmの結節陰影を認めた。気管支鏡では左B3の完全閉塞所見を認めた。左B3気管支閉鎖症の診断にて手術を施行した。手術所見はS3とS1+2で炎症と気腫状変化が生じ、過膨張していた。腹腔鏡補助下に左S3区域切除を予定していたが、左上大区切除術を施行した。術後経過は良好であり術後7日目に退院となった。先天性気管支閉鎖症は胎児期に何らかの原因によって気管支が中枢気道と連絡が絶たれることによって生じ、気管支閉鎖部より末梢の気管支拡張、粘液貯留と気腫状変化を特徴とする疾患である。文献的考察を加え報告する。

15. 出生前診断された肺葉性肺気腫に対する胸腔鏡下右上葉切除

愛知医科大学小児外科

金子健一朗、加藤翔子

右上葉の肺葉性肺気腫は少ない。また，胸腔鏡下の右上葉切除は困難とされる。出生前診断の右上葉肺気腫に対して胸腔鏡下肺葉切除を実施したので報告する。症例は妊娠20 週に縦隔変位がみられ，MRI で 24 週に著明な右肺腫大，縦隔変位がみられたが，32 週には消失した。38 週で出生し，呼吸は異常なかったが，生後 1 月の CT で右 S2 の過膨張と一部の嚢胞化，右中葉下葉圧排と縦隔変位を認めた。また，B2 が同定できなかった。無症状だったが，生後 4 月の CT でも所見が不変なため，胸腔鏡下右上葉切除した。両肺換気で気胸により視野を確保した。肺静脈より動脈の先行処理を原則としたが，気管支裏の A1 の処理が遅れ，うっ血による肺膨張で視野が悪化した。術直後に再膨張性肺水腫を生じ，一晩 PEEP を要した。術後縦隔変位は改善し，右中葉下葉は適度に広がった。

16. 小児外科開業 3 年、これまでとこれから

オーシャンキッズクリニック

日比将人

当院は約3年前に開業した。開院当初は小児外科の認知度は全く感じられなかったが、それよりも人材の確保と教育で精一杯だった。しばらくすると、外科ということを頼りに外傷の患者が増加してきた。その後、ホームページをみていわゆる小児外科疾患としての受診も増えてきた。最近では近隣のクリニック、市民病院からの紹介も増加してきており、小児外科が少しだけ地域に認知されてきたと感じる。それでも疾患のほとんどは内科疾患であり、大勢の患者を診察する中で紛れ込んで来る重大な疾患（脳腫瘍、先天性横隔膜ヘルニア、腸重積、先天性胆道拡張症、動脈管開存症など）を何とか見つけられたのは、小児外科医としての勤務経験だと実感している。今後は、訪問診療や遠方の患者のためのオンライン診療、また診療以外では地域貢献として各種イベントの開催にも力を入れていきたい。

17. 腸管重複症に類似した消化管奇形の 1 例

富山県立中央病院　小児外科

中島秀明、山崎徹、岡田安弘

症例：0 歳，男児．在胎 25 週より腹腔内嚢胞，羊水過多を認めた．出生後，画像所見より腸管重複症などを疑い，日齢 0 に手術を行った．開腹所見として，幽門から 40cm で小腸が嚢胞状に拡張し，同部位から腸管 2 本が起始，合流し管状小腸重複症の形態となり，回腸末端近傍で 1 本に収束した．術式として，拡張部と重複部の全切除では残存腸管 40cm となるため，嚢胞状小腸の余剰壁と重複小腸の一方を切除した．病理学的には嚢胞状小腸壁に胃粘膜組織を認めた．術後は経腸栄養が可能であったが，画像所見で腸管拡張が再現し増大傾向であった．月齢 9 に拡張小腸切除術を行った．現在は外来で経過観察している．
まとめ：腸管重複症に類似した消化管奇形の 1 例を経験した．初回手術で腸管温存を図ったものの再手術を行っており，術式選択に検討を要した．

18. 先天性心疾患と壊死性腸炎に対し同時手術を施行した 13trisomy の 1 例

金沢医科大学　小児外科

木戸美織、中村清邦、城之前翼、里見美和、桑原強、安井良僚、河野美幸

【緒言】先天性心疾患は腸管虚血や低酸素などのストレスにより壊死性腸炎（NEC）の誘引となる。13trisomy に合併した心奇形と続発した NEC に対し同時手術を行った 1 例を経験したので報告する。【症例】在胎 36 週、出生体重 2140g．13trisomy に両大血管右室起始症、心室中隔欠損症、心房中隔欠損症を合併．日齢 1 に無呼吸のため気管挿管施行．日齢 6 に血便，門脈ガスと free air 認め，PDA による肺血流の増加に伴う腸管虚血が誘引となった NEC と判断し、PDA 結刹術と肺動脈バンディングに引き続き、人工肛門造設術を施行した．経過良好で 2 ヵ月後に人工肛門を閉鎖した．【考察】NEC と心奇形に対する同時手術は侵襲が大きく長時間麻酔や便汚染による感染等のリスクはあるが，腸管虚血の改善や心負荷となりうる術後の補液を安全に行うために有用であり，本例では同時手術は必要な治療と考えられた。

19. 新生児期にメッケル憩室穿孔による腹腔内膿瘍を認めた一例

三重大学　消化管・小児外科

長野由佳、井上幹大、松下航平、小池勇樹、内田恵一、楠正人

日齢 15 に発熱、黄疸、腹部膨満を認め、前医へ入院となった。血液検査所見で炎症反応上昇を認め、当初髄膜炎を疑われ、抗菌薬投与が開始された。髄液検査は陰性で、全身状態改善するも炎症反応上昇が遷延したため造影 CT 検査を施行したところ、肝下面に腹腔内膿瘍が認められ日齢 27 に当院へ紹介となった。エコー、CT 所見から重複腸管の感染などを疑った。全身状態良好であったため抗菌薬投与を継続し、日齢 33 に待機的に試験開腹術を施行した。術中所見で、回盲弁から 28cm 口側にメッケル憩室を認め、その先端が壊死、穿孔し、膿瘍形成していた。周囲腸管が膿瘍部に強固に癒着していたため、小腸部分切除術を行った。新生児のメッケル憩室穿孔による膿瘍形成は稀であり、文献的考察を加えて報告する。

20. 新生児早期に盲腸穿孔をきたし穿孔部を外瘻とし管理した Hirschsprung 病の 1 例

藤田保健衛生大学病院　小児外科 [1]、藤田保健衛生大学坂文種報徳會病院　小児外科 [2]

直江篤樹 [1]、宇賀菜緒子 [1]、近藤靖浩 [1]、渡邉俊介 [1]、安井稔博 [1]、原普二夫 [1]、
冨重博一 [2]、鈴木達也 [1]

新生児早期に盲腸穿孔をきたし穿孔部を外瘻として根治術まで管理した Hirschsprung 病の 1 例を経験したので報告する。

症例は日齢 4 の男児。在胎 37 週 1 日、体重 2918g で出生した。出生後より胎便排泄遅延を認めていたが、全身状態良好であり哺乳も良好であった。日齢 3 に肛門刺激にて初回排便を認め自力排便も 4 度認めたが、日齢 4 に哺乳量低下、腹部膨満、腹部レントゲンにて S 状結腸拡張を認め当院転院搬送となった。Hirschsprung 病が疑われたため肛門よりガス抜きを行い、チューブを留置することで腹部膨満は解消した。日齢 5 に WBC 低下、呼吸状態不良を認め再度 XP を確認したところ肝前面に free air を認めたため同日緊急手術となった。S-D junction に caliber change を認め、盲腸前壁に穿孔部を認めた。腹腔内を洗浄したのちに穿孔部を外瘻として腹壁に固定した。穿孔部を外瘻とした盲腸瘻にて管理を行い、生後 6 ヶ月に根治術を行った。

21. 後腹膜腫瘤で発見された十二指腸重複腸管の 1 例

安城更生病院　小児外科 1)
名古屋大学大学院医学系研究科　小児外科 2)

狩野陽子 1)、牧田智 1)、福山貴大 1)、内田広夫 2)、平松聖史 1)

症例は 5 歳 5 ヵ月の女児．感冒で近医を受診した際，偶発的に腹部腫瘤を指摘され，当科紹介受診となった．腹部超音波検査では骨盤内正中に 12cm 大の嚢胞性腫瘤を認めた．造影 CT では後腹膜右側寄りに 12×8×4cm 大の隔壁を有する内部均一な嚢胞性病変を認めた．腫瘤により膵・十二指腸や右尿管，下大静脈は圧排され，後腹膜リンパ管奇形などを疑い，腹腔鏡下摘出術を施行した．腫瘤と十二指腸下行脚～水平脚の筋層は一部共通しており，十二指腸重複腸管と診断した．腹腔鏡操作と直視下操作を繰り返して，十二指腸壁との共通の筋層を削りながら腫瘤を剥離し，摘出した．病理組織学的には腫瘤壁内に腸管壁様の層状の平滑筋組織を認めた．術後第 11 病日，合併症なく退院した．

22. 小児結腸憩室炎の 4 例

富山県立中央病院　小児外科

山崎徹、岡田安弘、中島秀明

結腸憩室症は年齢と共に増加し、高齢者に多い疾患である。小児での治療対象となる結腸憩室症は稀であるが、近年、小児での報告例が増加している。また、小児期の結腸憩室は右側結腸に多く、盲腸・上行結腸憩室炎と急性虫垂炎との鑑別は、臨床症状や血液検査だけでは、難渋することが多い。今回我々は、小児では比較的稀な結腸憩室炎の 4 例を経験したので、若干の文献的考察を加えて報告する。症例は、14 歳男児、10 歳女児、13 歳女児、17 歳男児であった。主訴は全例右下腹部痛で、前医でまず、急性虫垂炎が疑われた。超音波検査を施行する症例もあったが、最終的には、腹部ＣＴ検査にて、結腸憩室炎と診断した。自験例の 4 例では、いずれも保存的加療にて軽快した。小児の右下腹部痛において、結腸憩室炎も考慮し診断する必要があると思われた。近年腹部ＣＴ検査の画像の描出能も進歩しており、急性虫垂炎との鑑別にも非常に有用であった。

23. 敗血症を繰り返した下行結腸狭窄を伴う乳児期発症炎症性腸疾患の一例

三重大学医学部　消化管・小児外科[1)]、あいち小児保健医療総合センター[2)]

松下航平[1)]、井上幹大[1)]、長野由佳[1)]、小池勇樹[1)]、荒木俊光[1)]、内田恵一[1)]、
阿部直紀[2)]、岩田直美[2)]、楠正人[1)]

症例は 14 歳男児。新生児期に再発性髄膜炎を発症し、精査の結果、下行結腸に狭窄、縦走潰瘍を認め、炎症性腸疾患を疑われた。同部の憩室様腸管拡張、内瘻を認め、椎間孔近傍に続く瘻孔形成に伴う髄膜炎の可能性を指摘され、加療された。また、11 歳時に、回腸末端狭窄認め、腹腔鏡下回盲部切除術を施行された。
13 歳より左腹部痛、発熱を頻回に認め、血液培養陽性を 3 ヶ月に 4 回認めた。敗血症の原因精査を施行されたが、下行結腸病変は、内視鏡ではファイバーの通過障害を認めず、敗血症の原因と断定できなかった。しかし、その後も左腹部痛、発熱を繰り返し、病変部の狭窄の増悪を認めたことから、14 歳時に腹腔鏡下結腸部分切除術を施行した。術後、敗血症の再発なく、前医で外来フォロー中である。
bacterial translocation を伴う炎症性腸疾患例における、手術のタイミング、治療介入につき、文献的考察を加え報告する。

24. 保存的治療で軽快した特発性大網捻転症の一例

名古屋大学大学院医学系研究科小児外科学[1)]、JCHO 中京病院小児外科[2)]
JCHO 中京病院小児科[3)]、JCHO 中京病院外科[4)]

横田一樹[1)2)]、内田広夫[1)]、田中裕次郎[1)]、田井中貴久[1)]、檜顕成[1)]、住田亙[1)]、
城田千代栄[1)]、加藤充純[1)]、大島一夫[1)]、白月遼[1)]、千馬耕亮[1)]、柴田雄介[3)]、
加藤哲郎[4)]

特に既往の無い 5 歳男児．発熱と下腹部痛を認め，急性虫垂炎の疑いで当院を紹介受診した．血液検査で炎症反応の上昇を認めたものの CT では虫垂の腫大はなく，上行結腸の壁肥厚を認めたため急性腸炎の診断で抗菌薬投与を開始した. 翌日になり CT を見直したところ渦巻き状を呈する脂肪吸収値腫瘤を認め，特発性大網捻転症と診断した．症状は軽快していたためこのまま保存的治療を継続し，4 日目に軽快退院した．
大網捻転症は特に小児では比較的稀な疾患であり，以前は手術治療が原則とされていた．今回保存的に軽快した 1 例を経験したが，保存的治療例の報告は極めて少ない．症状が類似しているため急性虫垂炎などと初期診断されて手術が行われる例も多いが，近年は CT などの画像診断技術の進歩により診断が可能な例が増えてきた．正確に診断されれば必ずしも手術が必要ではなく保存的治療が可能な疾患であると考えられたため，文献的考察を加えて報告する．

25. 感染性心内膜炎を発症し在宅 IVH の再開を迷っている CIIPS の 1 例

愛知県コロニー中央病院小児外科

新美教弘、加藤純爾、田中修一、毛利純子

【症例】32 歳、女性【主訴】発熱【既往歴】基礎疾患は CIIPS。生後 2 か月で蘇生後後遺症のため四肢麻痺、精神遅滞。7 歳で小腸捻転によって残存小腸が 16cm。IVH カテーテル本数のべ 19 本。僧帽弁閉鎖不全症を循環器科フォロー中であった。【現病歴】在宅 IVH 管理中に敗血症を発症し、血液培養で Staphylococcus　warneri を認め IVH カテーテルを抜去した。しかし微熱と血液培養陽性が継続し、心エコーで感染性心内膜炎と診断された。プロトコールに従い CEZ を 6 週間投与して心エコー上も心内膜炎は治癒した。今後 IVH カテーテルを挿入すれば感染性心内膜炎が再発するリスクもあり、家族と協議して 1 年経過した現在も末梢ルートの輸液を行っている。今後、IVH を再開すべきか迷っている。

26. 小児内鼠径ヘルニアの 1 例

聖隷浜松病院小児外科

今泉孝章、宮﨑栄治

症例は左鼠径部膨隆を主訴に来院した 6 歳女児で、左外鼠径ヘルニアを疑い腹腔鏡下鼠径ヘルニア根治術を行った。腹腔内を観察すると外鼠径窩に小さな腹膜鞘状突起の開存を認めるのみであり、脱腸を起こすとは考え難かったが水腫の可能性も考え高位結紮した。内鼠径窩に陥凹の様に見える腹膜の異常構造を認めたが、腹壁は脆弱でなく気腹圧を上げても鼠径部膨隆を認めなかったため手術を終了した。しかし術後も症状が改善しないため 2 か月後に再手術を行った。腹腔内を観察すると腹膜鞘状突起の再発はなかったが、内鼠径窩に脂肪腫様の塊が存在し、それが腹圧上昇とともに腫瘤として触れることが判明した。内鼠径ヘルニアと診断して鼠径部切開を加え、腹腔鏡で確認しながら脂肪の塊を切除し、横筋筋膜を縫縮して後壁補強を行った。術後は症状も消失し再発なく経過している。

27. 1 歳女児の子宮捻転の 1 例

長良医療センター　小児外科

鴻村寿、安田邦彦、水津博

患児は 1 歳女児。腹痛あり近医受診し、腹部 CT 及び MRI にて腹部腫瘤を認めたため卵巣捻転を疑われて当院紹介された（WBC 11800 CRP 0.27 Hb 11.6 Ht34.5）。来院時の腹痛は軽度であり、腹部エコーにて右腹腔内に約 10 ㎝の多房性嚢胞性腫瘤を認めた。前医の画像にて多房性であり内部に石灰化像を認めたため卵巣奇形腫を疑ったが、嚢胞内に出血はなく血流を認めたため腫瘤の捻転はないものと判断して夜間の緊急手術は回避した。翌日の腹部エコーでも出血など変化はなかったが、採血にて WBC 16900 CRP 5.02 Hb 10.2 Ht 30.5 と増悪を認めた。また放射線科読影にて whorled appearance を指摘され子宮捻転が疑われ緊急手術となった。子宮は右腹部に存在した左卵巣に牽引されて時計廻りに 180 度捻転していたが、左卵巣腫瘤は捻転しておらず、卵巣腫瘤を核出術として、子宮は捻転を解除して温存とした。

28. 卵管捻転をきたし腹腔鏡下手術を施行した傍卵管嚢腫の 1 例

静岡県立こども病院　小児外科

山田豊、関岡明憲、野村明芳、仲谷健吾、高橋俊明、矢本真也、福本弘二、漆原直人

【緒言】傍卵管嚢腫は胎生期中腎管の遺残が嚢胞化したものとされ，付属器腫瘤の中でも比較的稀である．今回腹腔鏡下手術を施行し傍卵管嚢腫による卵管捻転と診断した症例を経験したので報告する．【症例】12 歳，女児．1 ヶ月前からの間欠的腹痛を主訴に前医受診し，腹部 CT，MRI 検査にて骨盤内に 6 ㎝の嚢胞性病変を認め当科紹介受診となり，右傍卵巣嚢腫の診断にて腹腔鏡下手術を施行した．手術所見では，右卵管間膜の嚢胞性病変が右卵管と伴に 720 度捻転していた．右卵管・卵巣の壊死は認められなかったため，捻転を解除し嚢腫摘出術を行った．病理検査にて paratubal cyst と診断した．【考察】卵管捻転の術前診断は困難であるが骨盤内腫瘤を伴う反復性腹痛の鑑別診断として考慮すべき疾患であり，低侵襲な腹腔鏡下手術が有用と考えられた．

29. ペースト注入療法から１年以上経過後に尿路感染を発症した２例

金沢医科大学小児外科

中村清邦、木戸美織、城之前翼、里見美和、桑原強、安井良僚、河野美幸

膀胱尿管逆流症（VUR）に対するペースト注入療法が普及しているが長期結果の報告は少ない。ペースト注入後１年以上経過後に尿路感染を発症した２例を経験したので報告する。

症例１：7 歳時に左 VUR Grade3 に対しペースト注入療法を施行。12 歳時左腎盂腎炎に罹患した。膀胱造影では逆流は認められなかった。

症例２：生後６か月時、右尿管異所開口に対し尿管膀胱新吻合術を施行。2 歳時に左 VUR Grade２に対しペースト注入施行。6 歳時に尿路感染が出現。膀胱造影で左 VUR Grade１を認めた。

いずれも現在は尿路感染予防的抗菌薬投与で外来フォローしている。ペースト注入後 1 年目の膀胱造影で VUR は治癒し、超音波検査でペーストの隆起を確認していたが、尿路感染時には 2 例ともペーストの隆起が確認できなかった。２例の経験であるが、１年以上経過後も長期フォローが必要と考える。

30. 尿道狭窄により排尿管理を要したプルンベリー症候群の２例

あいち小児保健医療総合センター　泌尿器科

鈴木裕子、久松英治、上原央久、吉野薫

プルンベリー症候群は後部尿道狭窄が原因とも考えられている。尿道狭窄により排尿管理を要した２例を報告する。

３歳男児。胎児早期に巨大膀胱のため膀胱羊水腔シャント造設。出生後、４Fr カテーテルで持続導尿開始しシャント抜去。その後、当科初診。尿道狭窄のため生後１ヶ月より自己導尿を開始。現在も８Fr カテーテル挿入は困難で６Fr で導尿を継続。導尿開始時に両側 grade3 であった水腎は grade１に改善した。

６か月男児。水腎水尿管増悪のため帝王切開で出生。出生後、尿道カテーテル挿入困難のためチューブ膀胱瘻を造設し、両側水腎水尿管は grade4 から右 grade１、左 grade0 に改善。その後、当科初診。膜様部尿道狭窄を認め、５Fr 栄養チューブ挿入も困難で、膀胱皮膚瘻造設を予定している。

31. 膵胆管合流異常症術後に再建挙上空腸の機能不全に伴う胆管炎，肝障害を呈した１例

野村明芳、福本弘二、矢本真也、高橋俊明、仲谷健吾、関岡明憲、山田豊、漆原直人

症例は 16 歳，男性．在胎 32 週，1563g で出生，21 トリソミー，生後 12 日，離断型十二指腸閉鎖，輪状膵に対し十二指腸空腸吻合術を施行，4 歳時に膵胆管合流異常に対し分流手術を施行した．14 歳時に頻回の胆管炎，肝内胆管の多発結石を認めたため，総肝管空腸吻合部狭窄を疑い手術を施行，術中胆道造影で総肝管空腸吻合部狭窄は認めず，肝内胆管結石除去術を施行した後，より大きな吻合孔を作成するため総肝管空腸再吻合術を施行した．16 歳時に頻回の胆管炎，肝障害を認めた．CT，MRI では明らかな原因が同定できなかったが，胆道シンチグラフィー検査にて挙上空腸内の胆汁うっ滞を認めたため，挙上空腸の機能不全と診断した．機能不全となった挙上空腸を短縮および挙上空腸と十二指腸に側側吻合を作成し，良好な術後経過を得た．長期フォロー中の胆管炎の原因として挙上空腸の機能不全も念頭に置くべきである．

32. 藤田保健衛生大学における生体肝移植術の治療成績

藤田保健衛生大学小児外科

安井稔博、近藤靖浩、宇賀菜緒子、直江篤樹、渡邉俊介、原普二夫、鈴木達也

藤田保健衛生大学小児外科では 2004 年６月から生体肝移植を開始し、2017 年９月までで行われた生体肝移植は 45 例であった。生存 41 例(91.1%)、死亡４例であった。症例の内訳は、胆道閉鎖症 23 例(51.1%)、代謝性疾患 11 例(24.4%)、アラジール症候群３例(6.7%)、門脈欠損症２例(4.4%)、肝芽腫２例(4.4%)、肝線維症２例(4.4%)、劇症肝炎１例(2.2%)、原発性硬化性胆管炎１例(2.2%)であった。死亡例４例はそれぞれ胆道閉鎖症２例と PSC１例、糖原病Ｉb 型１例であった。全体の成績は良好であるが、移植を考慮するタイミングや方法について今後も課題は残っている。

33. 腹腔鏡下肝切除術の手技と工夫

金沢大学附属病院　小児外科

酒井清祥、野村皓三

【はじめに】当科では部分切除可能な症例を適応として腹腔鏡下肝切除を行っている。ワーキングスペースの少ない小児ではポート配置や手技に工夫を要する。今回、手術手技と工夫を紹介する。【手技と工夫】臍部に EZ アクセスを装着し、5mm と 12mm の２ポートを挿入する。5mm より Flexible fiber、12mm より cusa や数種のエネルギーデバイスを用いて肝切離を行う。これにより fiber に対して parallel な肝切離が可能となる。心窩部より肝十二指腸靭帯のテーピングをネラトンカテーテルに通して保持し、術中出血に対応可能としている。グリソンは 10mm の直角の鉗子で確実に確保し、テーピングの後にテープを牽引しながら十分なマージンを確保し、クリップをかける。【結語】適応は限られるが、小児でも安全に腹腔鏡下肝切除は可能と思われる。

34. 不正性器出血を主訴に来院した外傷性脾損傷の 9 歳女児例

石川県立中央病院 いしかわ総合母子医療センター 小児外科

廣谷太一、齊藤浩志、福島大、下竹孝志

症例は 9 歳女児。自転車を運転中に転倒し、左腹部をハンドルで強打した。受傷直後に近医（小児科）を受診するも、安静のみで疼痛が軽減したため帰宅の方針となった。翌日より食事も普通に摂って通常通り登校していたが、受傷後 2 日目頃より不正性器出血が下着に付着するようになり、近医再診後に当院紹介となった。小児救急外来での腹部 CT において脾臓断裂ならびに骨盤腔内に多量の血性腹水が描出され、外傷性脾損傷（Ⅲb 型；日本外傷学会分類）と診断し TAE を施行した。術後も不正性器出血が続いたが、骨盤腔内の腹水の減少・消失とともに性器出血も認めなくなった。本症例では、腹部外傷後に進行した血性腹水が卵管、子宮を通じて外性器から排泄され、不正性器出血となって腹部内臓損傷の診断起点となった。

日本小児外科学会東海北陸地方会　会則

第１章　　総則

(名　称)

第 1 条　　本会は、日本小児外科学会東海北陸地方会という。

第２章　　目的および事業

(目　的)

第 2 条　　本会は、東海北陸地区における小児外科の進歩、普及および会員の親睦を図ることを目的とする。

(事　業)

第 3 条　　本会は、前条の目的を達成するために次の事業を行う。

（1）毎年 1 回年次集会（総会を含む）を開催し、研究の発表を行う。

（2）その他、前条の目的を達成するために懇談会等の必要な事業を行うことができる。

第３章　　会員

(会員および名誉会員)

第 4 条　　会員は、東海北陸地区で活動する医師および医学研究者であって、本会の目的に賛同し、この方面に興味を持つ者とする。

２．名誉会員は、会長経験者など本会に多大の貢献があり、評議員会にて推薦･承認された者とする。

(会　費)

第 5 条　　会員の年会費は、2,000 円とする。

２．幹事・評議員の年会費は、諸経費を含み 5,000 円とする。

３．名誉会員の年会費は、免除する。

(入　会)

第 6 条　　本会に入会を希望する者は、所定の入会申込書・当該年度の会費を本会事務局に提出する。

(退　会)

第 7 条　　退会を希望する者は、退会届を本会事務局に提出する。その場合、既納の会費は、原則として返却しない。

２．連続して２年間会費を納入しなかった者は、退会とする。

第４章　　役員

(役　員)

第 8 条　　本会に、次の役員をおく。

（1）会長　　１名
（2）次期会長　　１名
（3）次々期会長　　１名
（4）幹事　　３名
（5）監事　　３名
（6）評議員　　若干名

(役員の選任)

第 9 条　　会長、次期会長および次々期会長は、評議員会において評議員の中より選任される。

２．幹事は、前会長および現会長ならびに次期会長とする。
３．監事は、評議員会において評議員の中より選任される。
４．評議員となり得る者は、日本小児外科学会または本会の会員で、日本小児外科学会専門医または施設の診療科の代表者あるいはそれに準ずる者であり、1名以上の本会評議員の推薦を得た会員の中から、評議員会の議を経て選任され、会長が委嘱する。

(役員の職務)

第 10 条　　会長は、すべての会務を統括し、本会を代表する。

２．幹事は、本会の企画立案を行い、本会の円滑な運営を計ると共に、必要な者を評議員会に参加させることができる。
３．監事は、本会の会計を監査し、評議員会において報告する。
４．評議員は、評議員会に出席する。なお、3回連続で連絡無く欠席した場合は、評議員の資格を失うものとする。

(役員の任期)

第 11 条　　会長の任期は、通常総会の翌日から次の通常総会の終了日までの 1 年とする。

２．幹事の任期は、3 年とする。
３．監事の任期は、1 期 4 年とし、連続する再任を認めない。任期中に 65 歳になる場合は、その年の総会終了日までとする。
４．評議員の任期は、2 年とし、再任を妨げないが、任期中に 65 歳になる場合は、その年の総会終了日までとする。

第５章　　会議

(評議員会および総会)

第 12 条　　評議員会は、年次集会の会期中に会長が召集する。

２．評議員会の議長は、会長とする。

３．評議員会は、評議員をもって構成する。

４．名誉会員は、評議員会に出席し、意見を述べることができるが議決権はないものとする。

５．評議員会は、本会の運営に関わる重要な案件を審議する。

６．評議員会の議事は、出席した評議員の過半数をもって決し，可否同数のときは、議長の決するところによる。

７．評議員会を以て総会とする。

第６章　　会計

(会計)

第 13 条　本会の会計年度は、毎年 11 月 1 日から翌年 10 月 31 日までの 1 期とする。

２．本会の経費は、会費および寄付金をもってこれにあてる。

３．本会の収支決算は、会長が評議員会に報告し、承認を受けるものとする。

第７章　　事務局

(事務局)

第 14 条　本会の事務局は、名古屋市瑞穂区瑞穂町字川澄 1 名古屋市立大学病院小児外科に置く。

２．事務局は、会長の意を受け、本会の維持および円滑な運営にあたる。

第８章　　会則変更

(会則変更)

第 15 条　　本会則は、評議員会において過半数の議をもって変更することができる。

(附則)

1．従来の日本小児外科学会東海地方会に属した会員、評議員、名誉会員は、本会で継承する。

2．従来の日本小児外科学会北陸地方会に属した会員、評議員、名誉会員は、本会で継承する。

3．本会則は、昭和 53 年 12 月 2 日から施行する。

昭和 59 年 12 月 15 日一部改訂
平成 2 年 12 月 8 日一部改訂
平成 6 年 12 月 10 日一部改訂
平成 10 年 12 月 12 日一部改訂
平成 16 年 12 月 12 日一部改訂
平成 19 年 12 月 9 日一部改訂
平成 20 年 12 月 14 日一部改訂
平成 23 年 12 月 4 日一部改訂
平成 24 年 12 月 9 日一部改訂
平成 25 年 12 月 8 日一部改訂
平成 26 年 12 月 14 日一部改訂
平成 27 年 12 月 6 日一部改訂

謝　辞

第 51 回日本小児外科学会東海北陸地方会開催にあたりましては、下記の団体・企業をはじめ、多くの皆様に多大なるご後援、ご支援ならびにご協賛をいただきました。ここに厚く御礼申し上げます。

第 51 回日本小児外科学会東海北陸地方会
会長　　河野　美幸
（金沢医科大学　小児外科）

株式会社大塚製薬工場
ジョンソン・エンド・ジョンソン株式会社
セントラルメディカル株式会社
株式会社ツムラ
平野純薬株式会社

金沢医科大学小児外科同門
伊川　廣道（三谷の里ときわ苑）
大浜　和憲（松任石川中央病院）
北谷　秀樹（北谷クリニック）
小沼　邦男（太田記念病院）
塚原　雄器（しんめいこどもクリニック）
南部　澄（なんぶこども医院）
野崎　外茂次（きたまちクリニック）
福本　泰規（向島小児科外科クリニック）
増山　宏明（横浜こどもクリニック）
宮本　正俊（恵寿鳩ヶ丘クリニック）
谷内　真由美（荒木病院）
和田　知久（尾道総合病院）

（敬称略、五十音順）
（平成 29 年 10 月 31 日現在）

薬価基準収載

経腸栄養剤

ラコール®NF配合経腸用半固形剤

RACOL®-NF Semi Solid for Enteral Use

薬価基準収載

経腸栄養剤（経管・経口両用）

ラコール®NF配合経腸用液

RACOL®-NF Liquid for Enteral Use

◇効能・効果、用法・用量、禁忌を含む使用上の注意等は、製品添付文書をご参照ください。

製造販売元
イーエヌ大塚製薬株式会社
岩手県花巻市二枚橋第4地割3-5

販売提携
Otsuka 大塚製薬株式会社
東京都千代田区神田司町2-9

販売提携
株式会社大塚製薬工場
徳島県鳴門市撫養町立岩字芥原115

資料請求先
株式会社大塚製薬工場 輸液DIセンター
〒101-0048 東京都千代田区神田司町2-2

〈'17.01作成〉



Central Medical

セントラル
メディカル
グループ

医療機器総合商社
セントラルメディカル株式会社
本社
〒920-0024 石川県金沢市西念3丁目1番5号
TEL.076(262)1111㈹　FAX.076(223)7255
金沢支店・富山支店・福井支店
http://www.centralmedical.co.jp/

福祉用具レンタル・販売
株式会社メディペック
本社
〒920-0024 石川県金沢市西念3丁目1番5号
TEL.076(224)5600㈹
FAX.076(224)6116
富山営業所・福井営業所

善意と医療のかけ橋

善意の献血による血液製剤を通じ

高い倫理観と使命感をもって人びとの健康に貢献します

血漿分画製剤（液状・静注用人免疫グロブリン製剤）

献血ヴェノグロブリン®IH5%静注

0.5g/10mL・1g/20mL・2.5g/50mL・5g/100mL・10g/200mL

（生物学的製剤基準　ポリエチレングリコール処理人免疫グロブリン）献血

血漿分画製剤［静注用人免疫グロブリン製剤（液状）］

献血ポリグロビン®N5%静注 0.5g/10mL 2.5g/50mL 5g/100mL

献血ポリグロビン®N10%静注 2.5g/25mL 5g/50mL 10g/100mL

生物学的製剤基準「pH4処理酸性人免疫グロブリン」献血

血漿分画製剤（血液凝固阻止剤）

ノイアート®静注用 500単位・1500単位

（生物学的製剤基準　乾燥濃縮人アンチトロンビンⅢ）献血

血漿分画製剤

クロスエイトMC静注用 250単位・500単位 1000単位・2000単位

生物学的製剤基準「乾燥濃縮人血液凝固第Ⅷ因子」献血

血漿分画製剤

献血アルブミン5%静注 5g/100mL 12.5g/250mL「JB」

献血アルブミン25%静注 5g/20mL 12.5g/50mL「ベネシス」

献血アルブミン20%静注 4g/20mL 10g/50mL「JB」

赤十字アルブミン25%静注 12.5g/50mL

（生物学的製剤基準　人血清アルブミン）献血

薬価基準収載　特定生物由来製品　処方箋医薬品（注意-医師等の処方箋により使用すること）

※効能・効果、用法・用量、禁忌・原則禁忌を含む使用上の注意等については、添付文書をご参照ください。

製造販売元

JB 一般社団法人 日本血液製剤機構

2016年12月作成

［資料請求先］

日本血液製剤機構　くすり相談室　〒105-6107 東京都港区浜松町 2-4-1　医療関係者向け製品情報サイト　http://www.jbpo.or.jp/med/di/

漢方医学と西洋医学の融合により
世界で類のない最高の医療提供に貢献します

自然と健康を科学する
漢方のツムラ

http://www.tsumura.co.jp/
●資料請求・お問い合せは、お客様相談窓口まで。
【医療関係者の皆様】Tel.0120-329-970【患者様・一般のお客様】Tel.0120-329-930

（2016年7月制作） OUCAe02-K 審

HIRANO
平野純薬株式会社
Creative Power & Technical Innovation

［福井本社］ 福井市下馬2丁目1420番地 TEL.0776-37-4890 FAX.0776-50-1707
［金沢支店］ 金沢市割出町15番3 TEL.076-239-0758 FAX.076-239-0753
［富山支店］ 富山市石坂1117番1 TEL.076-442-4890 FAX.076-442-1707

営業品目	・臨床検査用試薬　・分析用試薬　・医療機器 ・血清/ワクチン/培地　・理化学機械器具 ・環境衛生測定器　・プール滅菌消毒剤